

سرطان معده در FAP: افزایش نگران کننده میزان بروز

چکیده: بالاترین ریسک‌های سرطان در پولیپوز آدنوماتوز خانوادگی (FAP) عبارتند از کولورکتال، دوازدهه و تیروئید که مراقبت و پایش آنها توصیه می‌گردد. تقریباً همه بیماران با FAP، پولیپوز غده فوندوس معده (FGP) دارند، ولی سرطان معده به ندرت با میزان مشابهی از بروز، به عنوان جمعیت کل گزارش می‌شود. در این مطالعه ما افزایش ناگهانی بروز سرطان معده را در FAP بیان می‌کنیم. هفت مورد از ده مورد در 20 ماه گذشته شناسایی شدند. مقایسه جمعیت ما با پایگاه داده SEER برای سرطان معده نشان می‌دهد که نرخ استاندارد بروز 140 است. همه موارد در بیماران با پوشش FGP روی دادند و همراه با توده‌های بزرگ پولیپ‌های پروگزیمال معده بودند. تقریباً همه بیماران تحت مراقبت آندوسکوپی فوقانی بودند. این یک مشاهده نگران کننده است و نشان دهنده تغییر در نمایش فنوتیپی FAP در بیماران غربی است.

کلیدواژه‌ها: پولیپوز آدنوماتوز خانوادگی، سرطان معده، مراقبت آندوسکوپی، غربالگری

مقدمه

سندرم سرطان کولورکتال وراثتی پولیپوز آدنوماتوز خانوادگی (FAP) در اثر جهش رگه زایشی در ژن آدنوماتوز پولیپوز کولی (APC) روی می‌دهد. علل اصلی سرطان در بیماران FAP شامل کولورکتال، دوازدهه و تیروئید هستند (1 و 2). دستورالعمل‌های متعدد، توصیه‌های مراقبتی را برای پیشگیری از این سرطان‌های مربوط به FAP بیان نموده‌اند (3-5).

سرطان معده به عنوان یک ریسک سلامتی در بیماران غربی FAP با ریسک مادام العمر 0.6 درصد مشابه با ریسک جمعیت کل مطرح نشده است (6). پولیپ‌های معده به طور متداول در مراقبت آندوسکوپی فوقانی برای پولیپوز دوازدهه دیده می‌شوند. متداول‌ترین ضایعات، پولیپ‌های غده فوندوس (FGP) هستند. Bianchi و همکاران FGP را در 88٪ از بیماران FAP، با دیسپلازی درجه پایین فوئولار در 38٪ و دیسپلازی درجه بالای فوئولار در

3٪ نشان دادند. عوامل مربوط به دیسپلازی فوئولار عبارتند از اندازه FGP، مرحله پولیپوز دوازدهه، ورم معده و عدم درمان سرکوبگر اسید (7).

ما افزایش ناگهانی بروز سرطان معده در بیماران FAP ثبت شده در فهرست سرطان کولون وراثتی و ویژگی‌های مرتبط دموگرافی، آندوسکوپی و بافت شناسی را در این بیماران گزارش می‌کنیم.

روش‌ها

767 بیمار با تشخیص بالینی یا ژنوتیپ پولیپوز آدنوماتوز خانوادگی (FAP) یا پولیپوز آدنوماتوز ضعیف خانوادگی (aFAP) که حداقل یک آندوسکوپی از دستگاه گوارش فوقانی داشتند، از طریق دیتابیس کلنن مورد تأیید IRB و مرکز ثبت سرطان کولورکتال موروئی دیوید جاگلمن در استفورد قابل دسترس بودند. بیماران با سرطان معده از طریق محقق و جستجوی پایگاه داده کلنن شناسایی شدند. از زمان ثبت تا زمان تشخیص، همه روش‌های مراقبت آندوسکوپی از جمله EGD، سونوگرافی آندوسکوپی، برش مخاطی آندوسکوپی و تشریح زیرمخاطی آندوسکوپی مرور شدند. اطلاعات به دست آمده عبارت بودند از مورفولوژی، محل، اندازه و بافت شناسی پولیپ. دوره پیگیری از زمان تشخیص تا مرگ یا زمان تشخیص تا نوامبر 2016 ادامه داشت.

برای محاسبات آماری، داده‌های پیوسته به صورت میانگین و دامنه بیان شدند. داده‌های مقوله‌ای به صورت اعداد خام و درصد یا نسبت بیان شدند. نرخ استاندارد بروز (SIR) به صورت نرخ موارد دیده شده سرطان معده به تعداد موارد موردانتظار طبق پایگاه داده SEER سرطان معده محاسبه شد.

نتایج

پرونده‌های پزشکی 767 بیمار FAP که از ژانویه 2001 تا نوامبر 2016 حداقل یک آندوسکوپی فوقانی داشتند، مرور شدند. از شروع ثبت در 1979 تا 2006 هیچ مورد آدنوکارسینوم معده دیده نشد. از 2012 تا 2016 نه مورد دیگر به طور کلی 10/767 (1.3٪) شناسایی شدند که باعث نرخ استاندارد بروز 140 شد. همه موارد در بیماران با پولیپوز غده فوندوس و توده‌های پولیپ‌های معده در پروگزیمال از جمله فوندوس و بدن یافت شدند. میانگین سن در تشخیص سرطان 57 (35-75) سال بود و 6 نفر زن بودند.

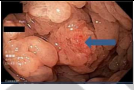
میانگین بازه از کولکتومی اولیه تا تشخیص سرطان معده 23.1 سال بود. هشت بیمار بدون علائم بودند، از جمله چهار بیمار با تشخیص آدنوکارسینومای معده مرحله I. آدنوکارسینومای مرحله IV در 6 بیمار با متاستازهای کبدی ($n=5$) و صفافی ($n=1$) شناسایی شد. دو بیمار با سرطان معده مرحله I قبلاً جراحی فورگات داشتند. یکی 15 سال پیش، روده برداری پانکراتیو برای آدنوکارسینومای آمپولار داشت و دیگری 10 سال قبل از تشخیص سرطان معده، روده برداری پروفیلاکتیک برای پولیپوز دوازدهه مرحله IV داشت. یک بیمار با آدنوکارسینومای متاستازی، 15 سال قبل از پولیپوز دوازدهه مرحله IV، پانکراس با روده برداری داشت. همه بیماران مرحله IV معده برداری درمانی انجام دادند. یکی در اثر عوارض پس از عمل 3 هفته بعد مرد و سه نفر به ترتیب 6، 8 و 9 ماه پس از جراحی زنده هستند. از 6 تشخیص متاستاز، 4 نفر در میانگین 4.5 ماه پس از تشخیص مردند. دو نفر کمورادیوتراپی تسکینی به مدت 2 و 19 ماه دریافت کردند.

یافته‌های آندوسکوپی و بافت شناسی (جدول‌های 1 و 2)

دوره مراقبت آندوسکوپی 10.9 (4-20) سال بود. بیماران به طور میانگین تحت EGD 9.7 (2-17) برای هر بیمار با میانگین بازه 1.8 (0.5-4) سال بین EGD ها قرار گرفتند. EGD در بازه‌هایی بر اساس مرحله دوازدهه پولیپوز با نمونه برداری تصادفی پولیپ‌های معده و برش هدفمند پولیپ‌های بزرگ‌تر از 9 میلی متر یا ظاهر غیرمعمول انجام شد. وقتی سرطان معده تشخیص داده شد، بیماران با یک یا توده‌های پولیپ‌های معده بزرگ‌تر از 9 میلی متر یا پاتولوژی پیشرفته در معده، در بازه کوتاه مراقبتی 6.9 (3-12) ماه با برش هدفمند ماریچج توده‌های پولیپوز پروگزیمال معده قرار گرفتند. بالاترین مرحله Spigelman پولیپوز دوازدهه در 7 بیمار با دوازدهه سالم در طول مراقبت 0 ($n=1$)، I ($n=1$)، II ($n=1$)، III ($n=3$) و IV ($n=1$) بود. همه جز یک بیمار در اولین آندوسکوپی مراقبتی، پوشش FGP با بزرگترین پولیپ کوچک‌تر از 1 سانتی متر داشتند. یک بیمار 3 پولیپ بزرگ‌تر از 1 سانتی متر به اضافه تعدادی FGP کوچک‌تر از 1 سانتی متر در اولین آندوسکوپی داشت. در همه موارد، اندازه پولیپ‌ها در طول دوره مراقبت افزایش یافت، اندازه بزرگترین FGP از 15 میلی متر تا یک توده 55 میلی متری بود. شش بیمار با نمونه برداری از پولیپ‌های بزرگ یا توده‌های متراکم پولیپوز پروگزیمال معده، تشخیص سرطان داشتند. تکنیک‌ها

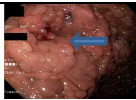
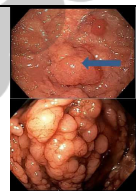
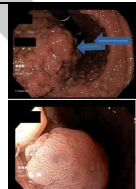
عبارت بودند از پولیپ برداری گرم یا سرد مارپیچ (n=4) و برش آندوسکوپی مخاطی (n=2). دو بیمار ضایعات ناشی از الگوهای تغییر یافته حفره داشتند، وقتی تحت نور سفید با وضوح بالا و NBI بررسی شدند. یک بیمار در بافت برداری تصادفی پولیپ معده در پولیپوز بزرگ، تشخیص سرطان مهاجم داشت. EUS توده‌های پولیپوز پروگزیمال معده در 3 بیمار انجام شد. دو بیمار 4 سال قبل از تشخیص سرطان EUS داشتند. یک بیمار در آسپیراسیون با سوزن ظریف به کمک EUS روی یک ضایعه مخاطی هیپواکوی 1.5 سانتی متری زیر لایه ضخیم 4 سانتی متری FGP ها، تشخیص سرطان معده داشت. بافت برداری‌های مخاط پوششی، FGP را با دیسپلازی درجه پایین و بدون بدخیمی نشان دادند. دو بیمار دیگر تشخیص سرطان داشتند، یکی ایمپلنت‌های صفاقی در لاپراتومی تشخیصی برای انسداد روده کوچک داشت، در حالی که دیگری یک کانون آدنوکارسینوما در نمونه معده برداری پروفیلاکتیک برای آدنومای لوله‌ای چند کانونی با دیسپلازی درجه بالا در بافت برداری‌های آندوسکوپی داشت. سرطان معده در همه جز یک بیمار تک کانونی بود. FGP با HGD فوئولار، PGA با HGD و TA با HGD از پاتولوژی‌های دیده شده در بیماران در طول دوره مراقبت بودند.

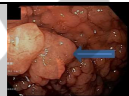
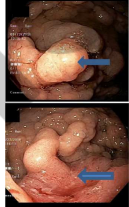
جدول 1. یافته‌ها در EGD و پاتولوژی پولیپ در طول دوره مراقبت

بیمار	EGD پایه	EGD های مراقبت	یافته‌های آندوسکوپی در تشخیص	تصویر EGD در تشخیص	(روش) مرحله	زنده‌مانی پس از Dx
1	تعداد: پوششی اندازه: 5-10 میلی متر محل: C, F, B	تعداد: پوششی اندازه: 5-15 میلی متر محل: C, F, B	تعداد: پوششی اندازه: 4 تا 50 میلی متر محل: C, F, B مسیر: FGP-		مرحله IV (متاستاز در ex lap)	کاهش 5- ماه

			LGD, TA- HGD سرطان: درون مخاطی	مسیر: FGP- LGD	مسیر: FGP- LGD	
زنده-19 ماه-شیمی درمانی بدون شواهد بیماری در مراقبت (EGD)	مرحله IV (متاستاز کبد در بافت برداری)		تعداد: پوششی اندازه: 2-20 میلی متر محل: C, F, B مسیر: FGP- HGD سرطان: درون مخاطی	تعداد: پوششی اندازه: 5-25 میلی متر محل: C, F, B مسیر: PGA, TA-LGD, FGP- LGD	تعداد: پوششی اندازه: 2-10 میلی متر محل: C, F, B مسیر: FGP-ND, TA-LGD	2
کاهش-2 ماه	مرحله IV (متاستاز کبد در CT)		تعداد: پوششی اندازه: 3-30 میلی متر محل: C, F, B مسیر: FGP- HGD سرطان: مهاجم	تعداد: پوششی اندازه: 5-10 میلی متر محل: F, B مسیر: FGP-ND, TVA-	تعداد: پوششی اندازه: 5-10 میلی متر محل: F, B مسیر: FGP-ND, TA	3

<p>کاهش-1 ماه</p> <p>مرحله IV</p> <p>(کارسینوماتوز صفاقی در لاپاراسکوپی)</p>	<p>موجود نیست</p>	<p>تعداد: پوششی</p> <p>اندازه:</p> <p>بزرگ‌ترین >10 میلی متر</p> <p>محل: C, F, B</p> <p>مسیر: FGP-LGD</p> <p>سرطان: پیدا نشد</p>	<p>LGD</p> <p>N/A (فقط دو EGD)</p>	<p>تعداد: پوششی</p> <p>اندازه: 5-10 میلی متر</p> <p>محل: C, F, B</p> <p>مسیر: FGP-LGD</p>	<p>4</p>
<p>کاهش-3 ماه</p> <p>مرحله 1B</p> <p>(در 3 هفته معده برداری از عوارض پس از عمل)</p>	<p>مرحله 1B</p> <p>(T2NoMo)</p> <p>در معده برداری)</p>	 <p>تعداد: پوششی</p> <p>اندازه: تا 25 میلی متر</p> <p>محل: C, F, B</p> <p>مسیر: FGD</p> <p>سرطان: مهاجم</p>	<p>تعداد: پوششی</p> <p>اندازه: > 5 میلی متر</p> <p>محل: C, F, B</p> <p>مسیر: FGP-HGD, PGA-HGD</p>	<p>تعداد: پوششی</p> <p>اندازه: > 5 میلی متر</p> <p>محل: C, F, B</p> <p>مسیر: FGP-ND</p>	<p>5</p>

<p>کاهش-10 ماه مرحله IV (متاستاز کبد در PET)</p>		<p>تعداد: پوششی اندازه: 3-50 میلی متر محل: F, B مسیر: FGP- HGD, PGA- HGD, TA- HGD سرطان: مهاجم</p>	<p>تعداد: پوششی اندازه: 3-50 میلی متر محل: F, B مسیر: PGA- HGD, FGP- HGD</p>	<p>تعداد: پوششی اندازه: 5 > میلی متر محل: B مسیر: FGP-ND</p>	<p>6</p>
<p>زنده-9 ماه وضعیت پس از برداری کلی درمانی مرحله 1A (EGD)</p>		<p>تعداد: پوششی اندازه: 3 تا 50 میلی متر محل: C, F, B مسیر: FGP- LGD, PGA-HGD سرطان: درون مخاطی</p>	<p>تعداد: پوششی اندازه: 5 > میلی متر محل: C, F, B مسیر: FGP- LGD</p>	<p>تعداد: پوششی اندازه: 5 > میلی متر محل: F مسیر: FGP- LGD</p>	<p>7</p>
<p>زنده-8 ماه وضعیت پس مرحله 1A (EUS-)</p>		<p>تعداد: پوششی اندازه: 2-50</p>	<p>تعداد: پوششی</p>	<p>تعداد: پوششی</p>	<p>8</p>

از معده	FNA مثبت		میلی متر	اندازه: 2-50	اندازه: 2-10	
برداری کلی	برای		محل: C, F, B	میلی متر	میلی متر	
درمانی	آدنوکارسینوما؛		مسیر: پولیپ	محل: C, F, B	محل: C, F, B	
	نمونه معده		هایپرپلاستیک،	مسیر:	مسیر:	
	(برداری)		FGP-LGD, TA-LGD	FGP-ND, TA-LGD	FGP-ND, TA-LGD	
			سرطان: پیدا نشد			
معده	مرحله 1a		تعداد: پوششی	تعداد:	تعداد:	9
برداری-6 ماه	(نمونه معده برداری)		اندازه: 3-50 میلی متر	پوششی	پوششی	
			محل: C, F, B	اندازه: 2-50	اندازه: 3 و >	
			مسیر: FGP-	میلی متر	1 سانتی متر	
			HGD, TA-HGD	محل: C, F, B	محل: C, F, B	
			چندکانون	مسیر:	مسیر:	
				FGP-HGD, TA-HGD	FGP-LGD	
زنده-2 ماه	مرحله IV		تعداد: پوششی	تعداد:	تعداد:	10
شروع شیمی درمانی	(متاستاز کبد در CT)		اندازه: 8 > میلی متر	پوششی	پوششی	
				اندازه: 2-20	اندازه: 8 >	

			محل: C, F, B مسیر: PGA- LGD, FGP-LGD سرطان: مهاجم	میلی متر محل: C, F, B مسیر: PGA- LGD, FGP- LGD	میلی متر محل: C, F, B مسیر: FGPLGD
--	--	--	--	---	--

جدول 2. ویژگی‌های بالینی و آندوسکوپی بیماران FAP با سرطان معده

بیمار	سن/ سال تشخیص	جهش	دوره کل مراقبت (سال)	تعداد EGD ها	ماه‌های بین اولین و آخرین EGD	ماه‌های بین آخرین و اولین EGD	ماه‌های بین اولین EGD و Ca Dx	EGD پایه با FGP
1	65/2015	320del4	12.5	7	96	36	18	بزرگ شدن
2	36/2015	3182del5	10.1	9	98	7	17	پولیپ
3	64/2014	4350delA	10.6	15	120	8	0	
4	43/2006	4733_4733delG	4	2	-	48	0	
5	56/2012	پیدا نشد	11.25	11	108	17	10	
6	57/2016	Q1328X	20	15	171	14	55	

	45	30	59	5	10.6	1495C>T	62/2016	7
	62	12	65	9	9.5	453delA	60/2016	8
	0	0	0	6	8.5	پیدا نشد	55/2016	9
	46	38	171	12	17.8	پیدا نشد	75/2016	10

بحث

از زمان ارائه آزمایش ژنتیکی و کولکتومی پروفیلاکتیک، بروز و مرگ در اثر سرطان کولورکتال در FAP کاهش یافته است و غربالگری برای سرطان‌های بیرون کولونی توصیه می‌شود (3 و 4). داده‌های ما درباره افزایش ناگهانی بروز آدنوکارسینومای معده هشدار دهنده هستند. شش سرطان با وجود مراقبت سالانه یا مرتب‌تر شکل گرفتند که همه جز یکی حداقل یک مداخله با EMR یا ESD برای برش بزرگترین FGP نیاز داشتند. توصیه‌های مراقبتی EGD کنونی شامل پولیپوز معده نمی‌شوند، بلکه بیشتر با مرحله دوازدهه پولیپوز تعیین می‌شوند. ما پیشنهاد می‌کنیم که بازه‌های مراقبتی EGD ریسک جدید سرطان معده را مدنظر قرار دهند.

در حالی که پیش ساز پاتولوژی کانون بدخیم نامشخص است، ما عوامل آندوسکوپی کمی در بیماران FAP با آدنوکارسینومای معده شناسایی کردیم. در EGD مراقبتی اولیه، همه پولیپوز پروگزیمال معده با بزرگ شدن پولیپ‌های تکی در طول دوره مراقبت و توسعه توده‌های ضخیم و بزرگ پولیپ‌ها 1-2 سال قبل از تشخیص سرطان داشتند. 8 تا 10 (80٪) بیمار سرطانی FGP با LGD یا HGD در طول دوره مراقبت داشتند، سایر یافته‌های پاتولوژیک عبارت بودند از PGA (n=4) و TA (n=3) در مراقبت EGD.

بیماران ما تحت مراقبت EGD در بازه‌هایی بر اساس مرحله دوازدهه‌ی پولیپوز با نمونه برداری تصادفی پولیپ‌های معده و برداشتن پولیپ‌های بزرگ‌تر از 9 میلی‌متر یا رنگ و ظاهر نامعمول قرار گرفتند. وقتی متوجه ریسک سرطان شدیم، بازه‌ی مراقبت برای بیماران به میانگین 6.9 ماه برای شناسایی دیسپلازی درجه بالا یا آدنومای لوله‌ای چندگانه یا پولیپوز بزرگ پروگزیمال معده کاهش یافت. تشخیص مرحله‌ی اولیه‌ی سرطان معده با نمونه

برداری بیشتر و تشریح پولیپ محقق شد که سه از چهار سرطان مرحله I در 2016 شناسایی شدند. بیماران با تشخیص سرطان مرحله I همه تحت مراقبت در بازه‌های 6-3 ماه قرار گرفتند.

ضایعه‌ی اصلی پیش رونده به آدنوکارسینومای معده در FAP نامعلوم است. این ضایعه ممکن است از پولیپوز غده‌ی فوندوس یا از سایر ضایعات گوارشی پنهان شده با پولیپوز بزرگ پروگزیمال معده از جمله آدنومای معده و/یا آدنومای غده‌ی پیلوری ناشی شود. پنج بیمار از ده بیمار در طول مراقبت یا در زمان تشخیص PGA داشتند که بسیار بالاتر از شیوع 6٪ موردانتظار از مطالعه‌ی قبلی است (8). PGA های پراکنده و مربوط به FAP شیوع بالایی از جهش‌های KRAS و GNAS دارند. با جهش اصلی APC، این‌ها می‌توانند به صورت "ضربه‌های دوم" در فرضیه‌ی Kundson عمل کنند. جالب اینکه، PGA های فردی همچنین شیوع بالایی از جهش‌های APC را دارند و از تغییرات مشابه DNA با تجمع بتا کتینین در نبود جهش APC ناشی می‌شوند (9). افراد با آدنوکارسینومای معده و پولیپوز پروگزیمال معده، GAPPS، فنوتیپ غالب اوتوزوم FGP را نشان می‌دهند و ریسک بالای سرطان معده دارند. Li و همکاران نشان دادند که جهش‌های نقطه‌ای در پروموتور APC 1B در 6 خانوادگی GAPPS با توالی یابی کل ژنوم معلوم نمی‌شوند، همچنین جهش‌های ضربه‌ی دوم در FGP ها (10). با اینکه هیچ یک از بیماران جهش پروموتور APC 1B را نداشتند، توسعه‌ی آدنوکارسینومای پروگزیمال معده ممکن است مسیر مشابهی داشته باشد. ضربه‌ی دوم می‌تواند به دلیل تعداد سازوکارها باشد، از جمله تجمع جهش‌ها با عملکرد مختل پروتئین، از دست رفتن آل وحشی و هایپرمتیلاسیون DNA (11). FGP ها از تغییرات ضربه‌ی دوم در ژن APC یا اونکوژن بتا کتینین به ترتیب در FGP های مربوط به FAP و فردی به وجود می‌آیند (12 و 13). به طور مشابه، ممکن است که سایر ضایعات معده، از جمله پولیپ های غده‌ی فوندوس و آدنومای لوله‌ای، به PGA با تجمع جهش‌ها و تبدیل نهایی به سرطان مرتبط باشند.

ما پیشنهاد می‌کنیم که مراقبت آندوسکوپی دستگاه گوارش فوقانی شامل ارزیابی دوازدهه و معده شود و در بازه‌های کوتاه‌تر بر اساس اندام با شدیدترین بیان بیماری یعنی دوازدهه یا معده باشد (جدول 3). مثل Bianchi، ما پیشنهاد می‌کنیم که مراقبت معده شامل بافت برداری تصادفی از پولیپ های متعدد، بافت برداری هدفمند پولیپ های

غیرمعمول پروگزیمال و برش ماریچ پولیپ های تکی بزرگتر از 10 میلی متر یا ضایعات در آنتروم باشد. شدت پولیپوز معده باید بر اساس اندازه، تعداد و پاتولوژی پولیپ های معده باشد. بازه 3 سال برای بیماران با FGP های کوچک کم تا زیاد یا FGP با LGD فوئولار توصیه می شود. افراد با پوشش پولیپوز پروگزیمال معده باید تحت EFD در بازه 1 ساله و مرتب تر بسته به اندازه پولیپ های تکی، وجود توده های پولیپی و بافت شناسی پولیپ ها قرار گیرند. بیماران با توده های پولیپوز پروگزیمال معده باید EUS پایه با FNA ضایعات مشکوک و تشریح آندوسکوپی توده های پولیپی را با پیگیری هر 3-6 ماه و بر اساس پاتولوژی داشته باشند. MRI پایه یا CT اسکن معده برای بررسی متاستاز توصیه می شود، وقتی توده های پولیپی به دلیل متاستاز یافت می شوند. اگر نمونه های پاتولوژی HGD نشان دهند، معده برداری توصیه می شود. بیماران با پولیپوز متعدد یا پوشش پروگزیمال بدون توده های پولیپی و با FGP-HGD، PGA-HGD یا TA-HGD باید هر 3 ماه بررسی شوند یا معده برداری پروفیلاکتیک انجام دهند. بیماران با سرطان درون مخاطی یا مهاجم باید معده برداری انجام دهند.

تحقیق بیشتر برای شناسایی علل و تعیین رویکرد بهینه برای غربالگری و شناسایی اولیه سرطان معده در FAP مورد نیاز است. بررسی ارتباطات ژنتیکی و محیطی سرطان معده در FAP باعث پیشرفت در پیشگیری از این سرطان کشنده می شود.

جدول 3. مراقبت توصیه شده برای پولیپوز پروگزیمال معده

تعداد پولیپ، اندازه پولیپ تکی، وجود توده های پولیپی	بافت شناسی	راهکار مراقبت
متعدد، کوچکتر از 10 میلی متر	FGP با یا بدون LGD فوئولار	EGD طبق پولیپوز دوازدهه SS یا 3 سال
متعدد یا پوششی، کوچکتر از 10 میلی متر	PGA یا TA	1 سال
متعدد یا پوششی، بزرگتر از 10	FGP با یا بدون LGD فوئولار،	6-12 ماه

	PGD ,TA	میلی متر
3-6 ماه یا معده برداری	PGA-HGD ,FGP-HGD TA-HGD	متعدد، هر اندازه، بدون توده‌ی پولیپی
3-6 ماه، EUS پایه، CT یا MRI شکم	FGP با یا بدون LGD فوئولار، TA ,PGA	هر توده‌ی پروگزیمال پولیپی
معده برداری پروفیلاکتیک	PGA-HGD ,FGP-HGD TA-HGD	متفاوت، توده‌های پروگزیمال پولیپی
معده برداری	آدنوکارسینومای درون مخاطی یا مهاجم	هر اندازه یا تعداد