

تغییر بافت شناسی موتانت EGFR آدنوکارسینوم ریه بدون قرار گرفتن در

معرض مهار EGFR

چکیده

به نظر می‌رسد که مقاومت به مهارکننده‌های کیناز EGFR در درمان سلول‌های ریه سلول غیر کوچک¹ نامتغیر است. چندین مکانیسم توصیف شده است. در اینجا، ما اولین مورد از ترنسفورماسیون بافت‌شناسی آدنوکارسینوم ریه موتانت EGFR بدون پیشگیری از مهار EGFR گزارش شده است.

1-مقدمه

علیرغم واکنش مشخص اولیه‌ی مهارکننده‌های EGFR کیناز در بیماران مبتلا به سرطان ریه‌ی غیر سلول کوچک (NSCLC) با جهش‌های فعال EGFR، مقاومت دارویی حدود 12 ماهه در حال توسعه است. مکانیسم‌های مقاومت توصیف شده عبارتند از جهش‌های ثانویه در EGFR (به عنوان مثال T790M)، تکثیر MET، فعال شدن بیش از حد مسیر PI3K، تکثیر HER2، بیان بیش از حد AXL و تبدیل اپیتلیومی به مزانشیمی. علاوه بر این، در موارد نادر، آدنوکارسینوم ریه موتانت EGFR ممکن است پس از درمان مهارکننده EGFR، تغییرات بافت‌شناسی به سرطان ریه‌ی سلول کوچک و سرطان سلول فلس‌مانند داشته باشد [1،2]. در اینجا، اولین مورد ترنسفورماسیون بافت‌شناسی آدنوکارسینوم ریه موتانت EGFR بدون مواجهه قبلی با مهار EGFR گزارش می‌شود.

¹ non-small cell lung cancer

2- گزارش موردی

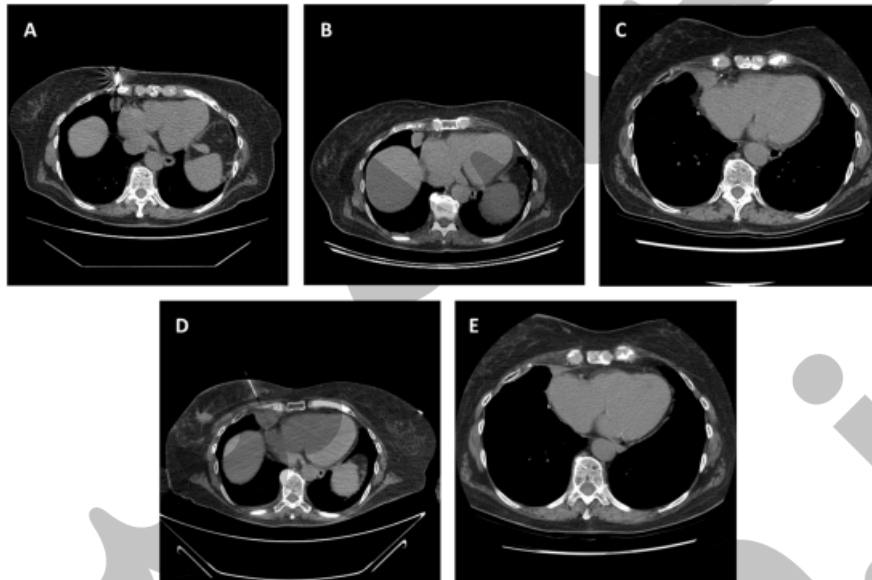
طی ارزیابی رادیوگرافی یک مرحله‌ی کارسینومای تهاجمی مجاری سینه سمت راست، یک زن 79 ساله بدون سابقه استعمال سیگار دارای یک توده‌ی لوب میانی راست بود (شکل A1). بیوپسی، یک آدنوکارسینوم اولیه ریوی TIF-1 و Napsin A مثبت را نشان داد (شکل A-C2) که حذف کلاسیک اگزون 19 EGFR در آن اتفاق افتاده بود (شکل 3). او تحت عمل لوپکتومی لوب میانی راست و mediastinoscopy قرار گرفت و تشخیص نهایی، بیماری مرحله 2 (T2N1 MO) بود. بیمار سه دوره شیمی‌درمانی کاربوپلاتین - pemetrexed درمانی دریافت کرد (شکل 1 C). سپس بیمار تحت جراحی ماستکتومی جزئی راست، پرتو درمانی پستان و زیر بغل قرار گرفت و تاموکسیفن را آغاز کرد.

تقریباً 13 ماه پس از اتمام شیمی‌درمانی، CT مراقبتی قفسه سینه یک برآمدگی بزرگ‌شونده را در سمت راست cardiophrenic نشان دادند (شکل 1 D). بیوپسی، کارسینوم سلول فلس مانند (شکل E-F2) را بدون هیچ گونه شواهدی از بافت‌شناسی آدنوکارسینوم نشان داد. تجزیه و تحلیل مولکولی حذف اگزون 19 EGFR اصلی را نشان داد و هیچ شواهدی از جهش T790M مشاهده نشد (شکل 3). تجزیه و تحلیل ایمونوهیستوشیمیایی تومورهای اولیه و بعدی ریوی، بیان Rb را نشان دادند (تصاویر نشان داده نشده است)، که نشان‌دهنده عدم بافت‌شناسی سلول کوچک است. برای هر دو تومور اولیه و بعدی ریوی، تمام بافت‌های موجود تحت بررسی بافت‌شناسی قرار گرفتند. بیماری با ارلوتینیب آغاز شده، با واکنش جزئی به مدت شش ماه زنده ماند (شکل E1).

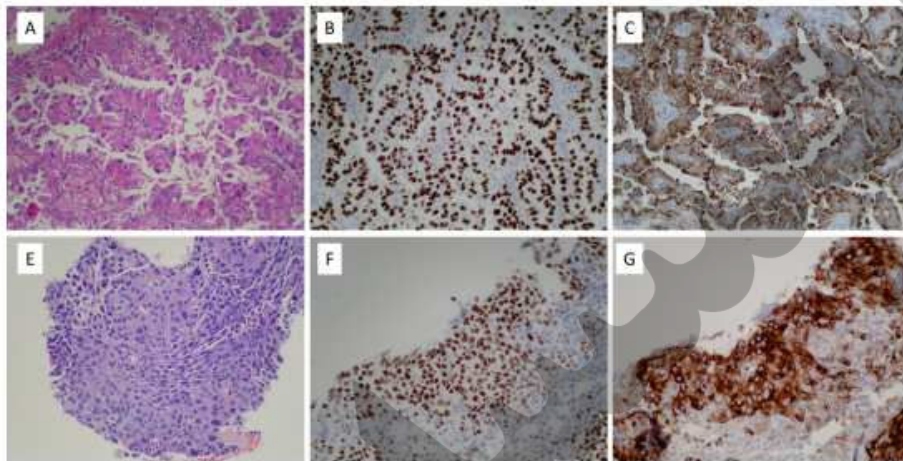
3. بحث

از نظر ما، این مقاله اولین مورد گزارش شده از تغییر بافت‌شناسی آدنوکارسینوم ریوی موتانت EGFR بدون قرار گرفتن در معرض بازدارندگی EGFR است. توضیحات بالقوه برای تغییرات هیستولوژیکی شرح داده شده در این مورد عبارتند از: (1) ترنسفورماسیون متاپلاستیک، (2) حضور همزمان سلول‌های فلسی و آدنوکارسینوما در توده اصلی تومور، یا (3) ایجاد سرطان ثانویه (حفظ جهش اصلی EGFR بعید به نظر می‌رسد). این پدیده پیشنهاد

می‌کند که جمعیتی از سلول‌های بنیادی موتانت EGFR سرطان به عنوان منبع مقاومت هستند. اگر چه تفاوت-های مورفولوژیکی و ایمونوهیستوشیمیایی بین نمونه‌های اولیه و برگشت شده مشاهده شد، نمی‌توان احتمال وجود یک تومور مخلوط را رد کرد، زیرا بیوپسی سوزنی باعث محدودیت نمونه‌گیری می‌شود.

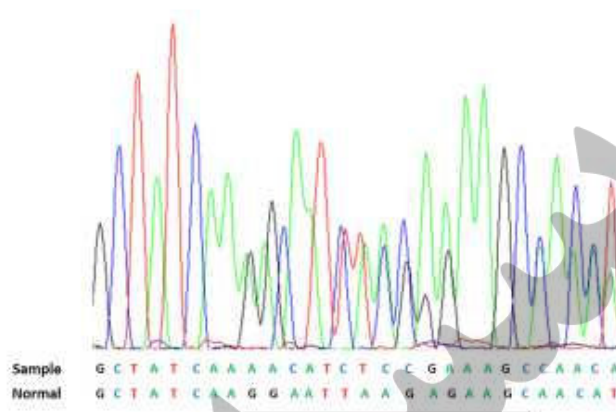


شکل 1. A. تصاویر بیوپسی با کمک توموگرافی کامپیوتری (CT) ضایعه ریه‌ای ادنوکارسینوما در زمان تشخیص. B. CT قفسه سینه قبل از لوبتکتومی میانی راست و کاربوپلاتین - pemetrexed کمکی. C. CT قفسه سینه 5 ماه بعد از لوبتکتومی میانی راست و 1 ماه بعد از آخرین چرخه‌ی کاربوپلاتین - pemetrexed. D. بیوپسی با کمک CT پیشرفت سرطان ریه سلول فلس‌مانند. E. تصاویر CT قفسه سینه 1 ماه پس از شروع erlotinib با ضایعه با اندازه فعلی $0/8 \times 1/9$ سانتی‌متر و با اندازه‌ی قبلی $2/0 \times 2/4$ سانتی‌متر.



شکل 2. A. آدنوکارسینوم ریه، لوب میانی راست، H&E (200X). B. آدنوکارسینوم ریوی مثبت برای TIF-1 (200X). C. آدنوکارسینوم ریوی مثبت برای Napsin A (200X). رنگ آمیزی ایمنوهیستوشیمیایی برای CKS/6 و p63 منفی بودند (نشان داده نشده است). E. کارسینوم سلول فلس دار، زاویه‌ی راست H & E (200X). F. cardiophrenic p63 مثبت است. G. کارسینوم سلول فلس دار برای CKS / 6 (200X) مثبت است. رنگ آمیزی ایمنوهیستوشیمی برای TIF-1 منفی بود (نشان داده نمی‌شود).

در این مورد، درمان‌های دوره‌ای شامل شیمی‌درمانی پلاتین-pemetrexed، پرتودرمانی سینه و تعدیل‌کننده‌ی گیرنده استروژن تاموکسیفن بود. از این موارد، به نظر می‌رسد پemetrexed به احتمال زیاد با فشار انتخابی بافت‌شناسی همراه است. چندین آزمایش بالینی، کارایی ترجیحی این عامل را در برابر تومورهای غیر فلسی نشان داده است که به بیان و فعالیت نسبتاً بیشتر تیمیدیلات سنتاز در سرطان‌های فلسی نسبت داده می‌شود. طول دوره شش ماهه بالینی ناشی از تیمار سرطان ریه‌ی فلسی با مهارکننده EGFR در این مورد (تقریباً نصف دوره‌ی متوسط مشاهده شده در موارد آدنوکارسینوما) مشخصه سرطان‌های فلسی موتانت EGFR است [3].



شکل 3: پیک‌های رنگی توالی‌یابی DNA تومور مرتبط با توالی اگزون 19 DNA به عنوان نمونه نشان داده شده است. توالی عادی مرجع به صورت زیر است. 15 نوکلئوتید حذف شده در نمونه (c2235_2249del) در حالت نرمال، زیرخط‌دار شده‌اند. هیچ شواهدی از حذف T790 M وجود ندارد (نشان داده نشده است).

اخیراً، تغییرات هیستولوژیکی در NSCLC لنفوم کیناز انپلاستیک (ALK) مثبت پس از تیمار مهارکننده ALK گزارش شده است [4]. این مورد پیشنهاد می‌کند که سرطان ریه با موتاسیون‌های محرک ممکن است تحت تاثیر ترنسفورماسیون‌های هیستولوژیکی مستقل از قرار گرفتن در معرض مهارکننده‌های کیناز قرار گیرد. این که آیا این موارد تمایل بیشتری در مقایسه با تومورهای نوعی وحشی دارند و یا اینکه مشخصه‌های مولکولی آنها برتری واضحی نسبت به موارد اولیه دارند، مشخص نیست.